


# Ventajas y desventajas de la sonografía musculoesquelética



**Jorge A. Vidal, MD**

Radiólogo  
Musculoesquelético

**E**n el campo del diagnóstico radiológico de problemas musculoesqueléticos el método de la sonografía ha tenido un resurgimiento reciente en los Estados Unidos y en Puerto Rico, popularidad que ya tenía desde hace muchos años en Europa y algunos países de Latinoamérica. Una de las razones por las que han aumentado las indicaciones para estudios sonográficos musculoesqueléticos en Puerto Rico es la llegada a la isla de un mayor número de radiólogos especializados y con entrenamiento en sonografía musculoesquelética.

## Ventajas

Son varias las razones que hacen de la sonografía una modalidad de mucha utilidad en el campo de la radiología diagnóstica. Entre ellas, destacan la posibilidad que nos da de ver el cuerpo humano en una forma dinámica, la ausencia de radiación ionizante y, además, su relativo bajo costo en comparación con modalidades como la resonancia magnética (MRI) y la tomografía computarizada (CT).

Una ventaja importante de la sonografía sobre todas las demás modalidades de imágenes en este campo es la capacidad de ver los tendones y los ligamentos, con alta resolución espacial y de una manera dinámica, lo que permite estudiar los síntomas del paciente. Otra ventaja técnica es la posibilidad de estudiar a pacientes que tienen marcapasos u otras contraindicaciones absolutas para someterse a una resonancia magnética (MRI). En estos pacientes la sonografía puede servir para hacer una evaluación diagnóstica de alguna articulación.

## Desventajas

La mayor desventaja que tiene la sonografía sobre las demás modalidades es la inhabilidad de que las ondas sonográficas puedan atravesar hueso, lo cual hace la evaluación de los huesos sumamente limitada.


Otro factor importante es la dependencia del operador para lograr el mayor beneficio de esta tecnología

## Aplicaciones

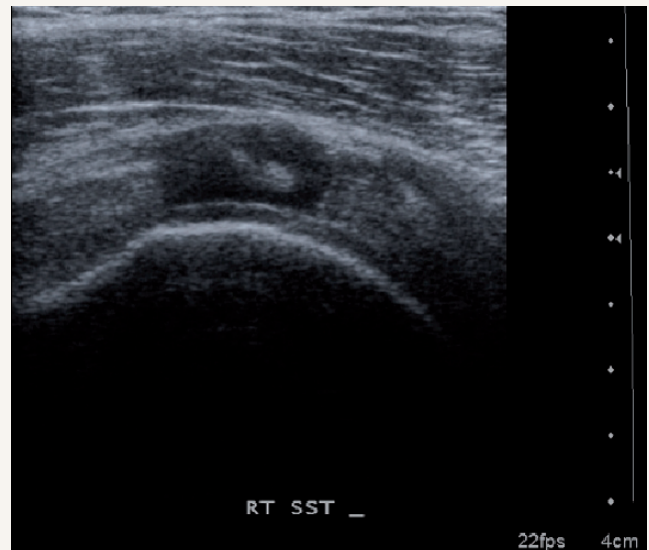
### Las articulaciones y estructuras que con más frecuencia se evalúan con sonografía son:

- Los hombros (manguillo rotador);
- Las manos en artritis inflamatorias (erosiones marginales, sinovitis);
- Los tendones superficiales (roturas y tenosinovitis);
- El tendón de Aquiles;
- La fascia plantar;
- El codo; y
- El túnel carpal.

## Comentario

La sonografía musculoesquelética es una prueba especializada relativamente sencilla para el paciente, por medio de la cual podemos estudiar ligamentos, tendones y partes blandas del sistema musculoesquelético. 

Sonografía: rotura de todo el grosor de tendón del upraespinoso. La rotura se ve como un área hipoeoica en el centro del tendón.



RT SST \_

22fps 4cm