

# El rol de CT cardiovascular en pacientes considerados para TAVI

**La implantación de la válvula aórtica transcatóter (TAVI) promete ser una opción para aquellos pacientes con estenosis aórtica severa que, por su edad o por tener un alto riesgo de complicaciones, no son candidatos para el reemplazo de dicha válvula por vía quirúrgica. El CT cardiovascular juega un rol crítico en la evaluación de estos pacientes.**



**Jorge A. Mundo Sagardía, MD, FACP**

Especialista en Cardiología  
Miembro del Society of Cardiovascular Computed Tomography  
jmundosagardia@prmail.net

## La estenosis aórtica

La estenosis aórtica se puede encontrar en pacientes mayores, y tiene una incidencia estimada del 2-4% en personas de 65 años o más.<sup>1</sup> Se postula que se desarrolla como resultado del estrés sobre las valvas de la válvula; tiene unos rasgos similares a los de la aterosclerosis con las valvas desarrollando placas inflamatorias que eventualmente se mineralizan. Esto puede llevar a la inmovilización de la válvula que causa una obstrucción del ventrículo izquierdo. En un inicio presenta un curso sin síntomas, mientras va progresando lentamente a través de los años, pero luego es seguido de un rápido deterioro clínico. Este puede consistir en angina, síncope, fallo congestivo cardíaco y muerte súbita. Luego del desarrollo de fallo congestivo cardíaco la supervivencia promedio es de 2 años.<sup>2</sup> El reemplazo valvular es el único tratamiento definitivo para pacientes con estenosis aórtica severa.

## TAVI

La cirugía para reemplazo de válvula aórtica suele llevarse a cabo con un riesgo relativamente bajo, pero algunas condiciones pueden aumentar ese riesgo: daño al tórax por radioterapia, enfermedad hepática o pulmonar severa, deformidades del pecho, aorta de porcelana, insuficiencia renal, enfermedad periférica, disminución de la función ventricular, apoplejía previa, entre otros.<sup>3</sup>

Pacientes envejecientes con estenosis aórtica suelen tener muchas de estas comorbilidades, lo que los pone en un alto riesgo de mortalidad perioperatoria. Por ello no se les considera candidatos para cirugía y se les trata

conservadoramente a pesar del pobre pronóstico asociado al tratamiento médico. Para estos pacientes TAVI (*Transcatheter Aortic Valve Implantation*) es una alternativa de tratamiento viable.

En abril del 2002 en Rouen, Francia, el Profesor Alain Cribier llevó a cabo el primer TAVI en un humano. Esto consiste en el reemplazo de la válvula aórtica nativa por una válvula protésica por vía de un catéter usando una de varias rutas de acceso: transfemoral, transapical, por la arteria subclavia o por la aorta ascendente (a través de una toracotomía por el segundo espacio intercostal). Actualmente hay varias marcas y modelos de válvulas aórticas protésicas.

## La tomografía computarizada cardiovascular en el paciente evaluado para TAVI

En TAVI la válvula protésica se ancla en el anillo aórtico y desplaza las valvas de la válvula aórtica nativa hacia la pared de la aorta. A diferencia del reemplazo quirúrgico de la válvula aórtica, en TAVI no hay una visualización directa de la válvula y el anillo aórtico.

Por esto, las imágenes por CT son necesarias para determinar apropiadamente el tamaño de la válvula protésica a implantar, obteniendo las medidas más precisas de la raíz y el anillo aórtico. Esto debe realizarse antes del procedimiento pues habrá pacientes para los que no haya una prótesis de tamaño apropiado para su anatomía.

Las imágenes por CT también serán necesarias para determinar cuál es el mejor acceso vascular para insertar

el catéter con la válvula protésica. Además, permiten definir el grado de calcificación de la válvula aórtica nativa y determinar cuál es el ángulo óptimo para la implantación de la válvula protésica.

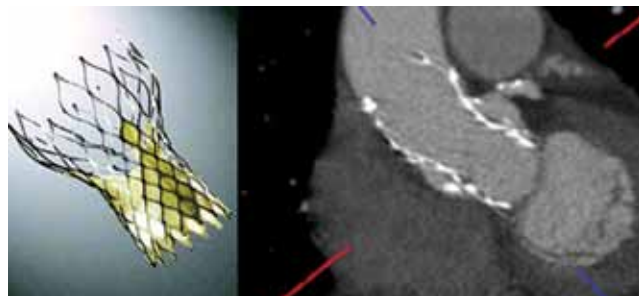
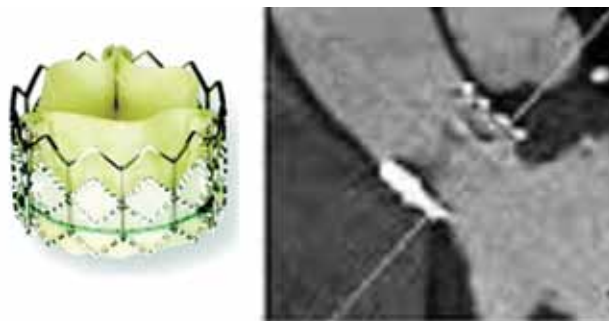
### Recomendaciones específicas sobre datos a obtenerse por CT en el paciente para TAVI

Para obtener las imágenes más precisas de la raíz de la aorta, se debe sincronizar con el electrocardiograma y así obtener imágenes sin artefactos por movimiento.

La dimensión del anillo aórtico se debe medir en sístole, ya que el área y los diámetros promedio del anillo son más grandes en sístole que en diástole. Esto es importante para escoger el tamaño apropiado de la prótesis. Si esta es muy pequeña, se puede desarrollar regurgitación paravalvular y si es muy grande puede haber ruptura del anillo aórtico.

El anillo aórtico es ovalado, no circular, por lo que con la técnica tridimensional de CT se determina su tamaño real a diferencia de las modalidades bidimensionales que suelen subestimarlos. Hay tres métodos para medir su tamaño:

1. Calcular el promedio del diámetro más largo y del más corto del anillo;



Dos diferentes válvulas (modelos sapien y corevalve implantadas en raíz aórtica y su apariencia en CT.

2. Definir por planimetría el área del anillo y calcular el diámetro, por una fórmula ya establecida;<sup>3</sup> y
3. Obtener la circunferencia del anillo y calcular el diámetro, por una fórmula ya establecida.<sup>3</sup>


Estas fórmulas consideran que el anillo cambia a una forma circular una vez implantada la prótesis.

Además, se deberán considerar detalles específicos de la válvula que se va a utilizar, de acuerdo a las que se dispone en el mercado actual para, en base a esas consideraciones, tomar las determinaciones óptimas.

En la evaluación por CT es importante evaluar:

- El nivel de calcificación del anillo aórtico, de las valvas y las comisuras de la válvula aórtica nativa;
- La presencia de trombos en el ventrículo izquierdo;
- La posición del ápice en relación a la pared torácica y el alineamiento con el tracto de salida a la aorta;
- Deformidades de la caja torácica;
- Retorcimientos, disecciones, aneurismas, trombos o cualquier obstrucción de la aorta, particularmente si el procedimiento será vía transfemoral.
- El ancho de la aorta descendente, el ancho del arco aórtico y la anatomía de las ramificaciones del arco;
- La posición de la aorta ascendente en relación al esternón y la posición de puentes aortocoronarios (cuando los hay); y
- Para procedimientos transfemorales se deben medir los anchos mínimos de ambas arterias iliofemorales y determinar su nivel de calcificación y tortuosidad.

### Conclusión

El CT cardiovascular es una herramienta de múltiples usos en la evaluación del paciente considerado para TAVI, permitiendo una adecuada planificación del procedimiento y minimizando sus complicaciones. 

### Bibliografía

1. Welt FGP, Davidson MJ, Leon MB, Eisenhauer AC. Transcatheter aortic valve replacement. *Circulation* 2011;124: 2944-2948.
2. Sawaya F, Stewart J, Babliaros V. Aortic stenosis: Who should undergo surgery, transcatheter valve replacement? *Cleveland Clinic Journal of Medicine* 2012; 79 7: 487-497.
3. Achenbach S, Delgado V, Hausleiter J, Schoenhagen P, Min JK, Leipsic JA. SCCT expert consensus document on computed tomography imaging before transcatheter aortic valve implantation/transcatheter aortic valve replacement. *Journal of Cardiovascular Computed Tomography* 2012; 6: 366-380.
4. Masson JB, Kovac J, Schuler G, et al Transcatheter aortic valve implantation: review of the nature, management and avoidance of procedural complications. *JACC Cardiovasc Interv.* 2009; 2: 811-920.